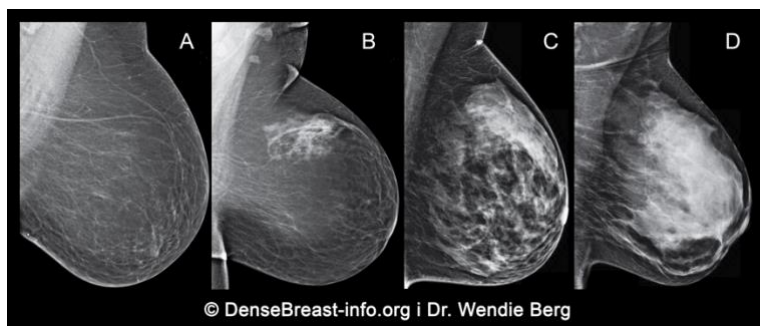


Zašto je razgovor o gustoći Vaših dojki važan

1. **Gustoća dojki se određuje na temelju mamografskih snimki i kategorizira u jednu od četiri skupine:**

- (A) masne dojke;
- (B) raspršena fibroglandularna gustoća;
- (C) heterogeno guste dojke; ili
- (D) izrazito guste dojke

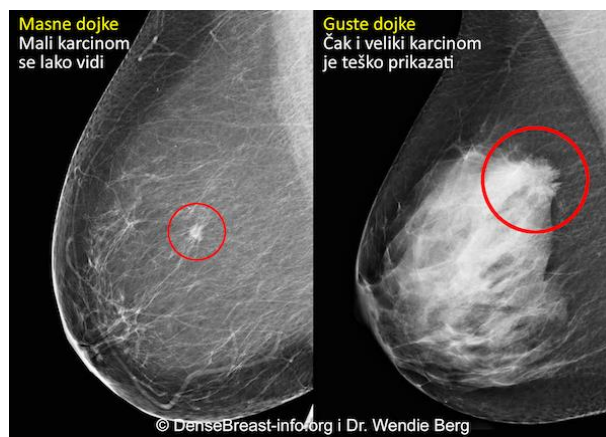


(C) Heterogeno guste ili (D) izrazito guste se smatraju "gustim dojkama."

2. **Guste dojke su normale. 40% žena u dobi preko 40 godina ima guste dojke.**
3. **Iako je normalno, gusto tkivo dojke predstavlja rizični čimbenik za razvoj karcinoma dojke. Što je gušća dojka rizik je viši.**

Karcinom na mamogramu masne dojke u usporedbi s gustom dojkom

4. **Mamografija ostaje standardna metoda probira za karcinom dojke i dokazano je da smanjuje smrtnost od karcinoma dojke. Međutim, u gustim dojkama karcinomi mogu biti "skriveni" na mamografiji i mogu ostati neotkriveni dok ne narastu i dok se nisu proširili.**



5. **Druge dijagnostičke slikovne metode probira, poput ultrazvuka ili magnetske rezonancije, kada se naprave uz mamografiju, mogu značajno povisiti stopu otkrivanja karcinoma dojke u ranom stadiju kod žena koje imaju guste dojke.**

DenseBreast-info.org je mrežna stranica sa zdravstvenim podacima razvijena za pružanje izobrazbe o gustoći dojke.

OVI MATERIJALI NISU NAMIJENJENI ZDRAVSTVENOM SAVJETOVANJU. AKO IMATE BILO KAKVA PITANJA O SVOM ZDRAVLJU MOLIMO KONTAKTIRAJTE KVALIFICIRANO ZDRAVSTVENO OSOBLJE.