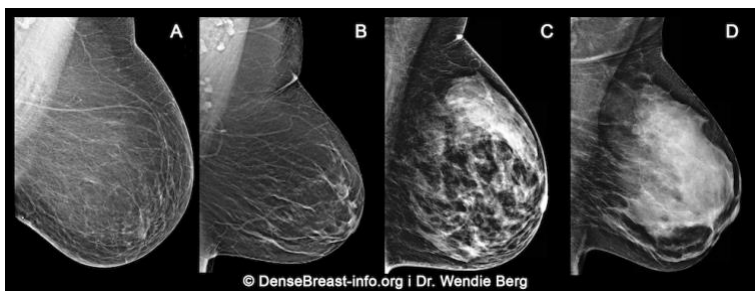


Zašto je bitan razgovor na temu denziteta (gustine) vaših dojki?

1. Denzitet dojki se određuje na osnovu mamograma i opisuje se kao jedna od četiri kategorije:

- (A) Masne;
- (B) Retko fibroglandularno tkivo;
- (C) Heterogeno guste; ili
- (D) Izrazito guste

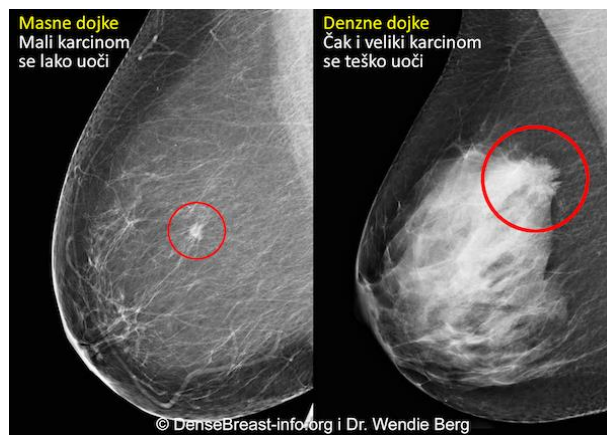


Heterogeno guste (C) ili (D) Ekstremno guste se smatraju "denznim dojkama"

2. Denzne dojke su normalne. 40% žena starijih od 40 godina imaju "denzne dojke".
3. Iako normalno, denzno tkivo dojki je faktor rizika za razvoj karcinoma dojke. Što je veći denzitet dojki, veća je šansa za karcinom.

4. Mamografija ostaje standardna skrining metoda za karcinom dojke za koju je dokazano da smanjuje smrtnost od karcinoma dojke. Međutim, u denznim dojkama, karcinom može ostati sakriven na mamogramu i može ostati neotkriven sve dok ne postane veliki sa rizikom da se proširi.

Karcinom na mamogramu kod masnih i kod denznih dojki



5. Druge skrining metode kao ultrazvuk ili MRI, ukoliko se dodaju na mamografiju, povećavaju detekciju ranog karcinoma dojke u žena sa denznim dojkama.

DenseBreast-info.org je website zasnovan na medicinskim činjenicama, razvijen da pruži edukaciju na temu denznih dojki.

OVAJ MATERIJAL NEMA NAMENU MEDICINSKE PREPORUKE. UKOLIKO IMATE PITANJA O SVOM ZDRAVLJU KONTAKTIRAJTE KVALIFIKOVANOG MEDICINSKOG RADNIKA.