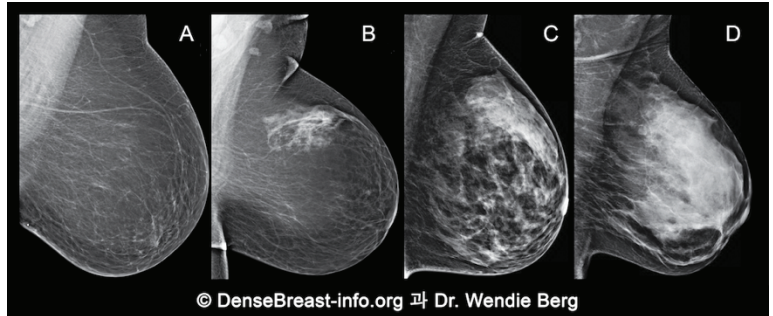


당신의 유방 밀도에 대한 대화가 중요한 이유

1. 유방밀도는 유방촬영술 소견을 바탕으로 결정되며 다음의 네 가지 범주 중 하나로 분류됩니다.

- (A) 지방
- (B) 유선 산재
- (C) 비균질 치밀
- (D) 극도 치밀

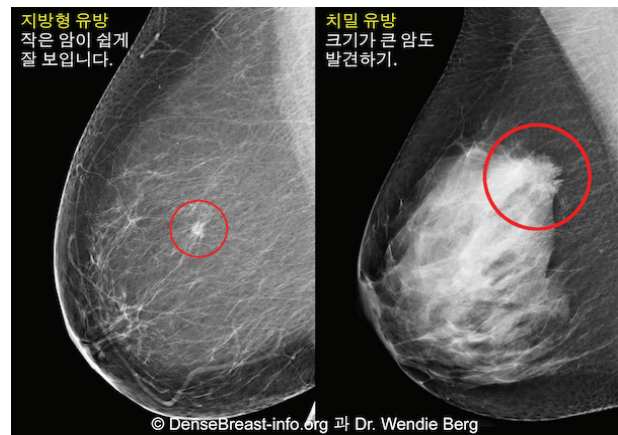


© DenseBreast-info.org 과 Dr. Wendie Berg
 (C)비균질 치밀 또는 (D) 극도 치밀 유방은 “치밀 유방”으로 간주됩니다.

2. 치밀유방 자체는 정상소견입니다. 40세 이상 여성의 40% 는 치밀유방 소견을 보입니다.
3. 비록 치밀 유방 자체는 정상소견이지만, 치밀한 유방 조직은 암 발병의 위험요인이 됩니다. 유방이 치밀할수록 암 발생의 위험도가 올라갑니다.

유방 촬영술 상의 암: 지방형 유방과 치밀 유방

4. 유방촬영술은 유방암 검진의 표준 검사이며 유방암으로 인한 사망을 줄이는 것으로 알려져 있습니다. 그러나, 치밀 유방에서는 암이 치밀한 유선조직에 가려져서 유방 촬영에서 숨겨질 수 있으며, 암이 더 커지고 퍼질 때까지도 발견되지 않을 수 있습니다.



5. 유방촬영술에 부가적으로 초음파나 MRI와 같은 다른 선별검사를 시행하는 경우, 치밀유방을 가진 여성에서 초기 유방암 발견을 실질적으로 증가시킬 수 있습니다.

DenseBreast-info.org 은 유방치밀도에 대한 교육적 자료를 제공하기 위해 개발된 의학적으로 마련된 웹사이트입니다.

이 자료는 의학적 조인이 아닙니다. 당신의 건강에 대해 궁금한 점이 있는 경우 자격을 갖춘 의사에게 문의하십시오.