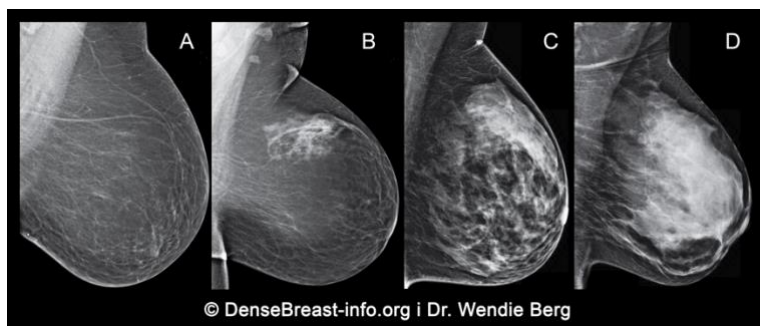


Zašto je razgovor o gustoći Vaših dojki važan

1. Gustoća dojki se određuje na temelju mamografskih snimki i kategorizira u jednu od četiri skupine:

- (A) masne dojke;
- (B) raspršena fibroglandularna gustoća;
- (C) heterogeno guste dojke; ili
- (D) izrazito guste dojke

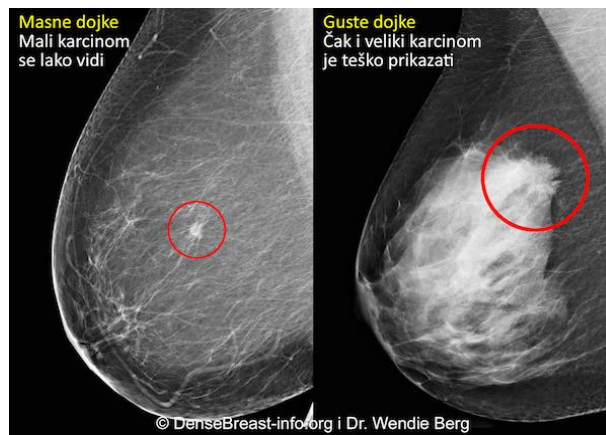


(C) Heterogeno guste ili (D) izrazito guste se smatraju "gustim dojkama."

2. Guste dojke su normale. 40% žena u dobi preko 40 godina ima guste dojke.
3. Iako je normalno, gusto tkivo dojke predstavlja rizični čimbenik za razvoj karcinoma dojke. Što je gušća dojka rizik je viši.

Karcinom na mamogramu masne dojke u usporedbi s gustom dojkom

4. Mamografija ostaje standardna metoda probira za karcinom dojke i dokazano je da smanjuje smrtnost od karcinoma dojke. Međutim, u gustim dojkama karcinomi mogu biti "skriveni" na mamografiji i mogu ostati neotkriveni dok ne narastu i dok se nisu proširili.



5. Druge dijagnostičke slikovne metode probira, poput ultrazvuka ili magnetske rezonancije, kada se naprave uz mamografiju, mogu značajno povisiti stopu otkrivanja karcinoma dojke u ranom stadiju kod žena koje imaju guste dojke.

DenseBreast-info.org je mrežna stranica sa zdravstvenim podacima razvijena za pružanje izobrazbe o gustoći dojke.

OVI MATERIJALI NISU NAMIJENJENI ZDRAVSTVENOM SAVJETOVANJU. AKO IMATE BILO KAKVA PITANJA O SVOM ZDRAVLJU MOLIMO KONTAKTIRAJTE KVALIFICIRANO ZDRAVSTVENO OSOBLJE.