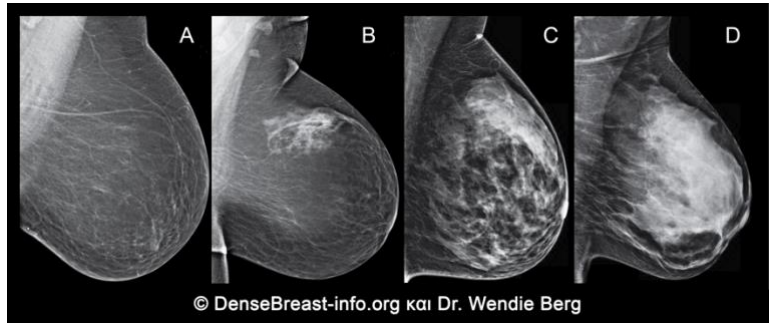


## Γιατί η συζήτηση/ενημέρωση για την πυκνότητα του μαστού έχει αξία.

1. Η πυκνότητα του μαστού καθορίζεται από τη μαστογραφία και κατατάσσεται σε 4 κατηγορίες:

- (A) Λιποβριθής
- (B) Λιποβριθής με κατά τόπους παρουσία ινοαδενικών στοιχείων
- (C) Ανομοιογενής πυκνός
- (D) Έντονος πυκνός

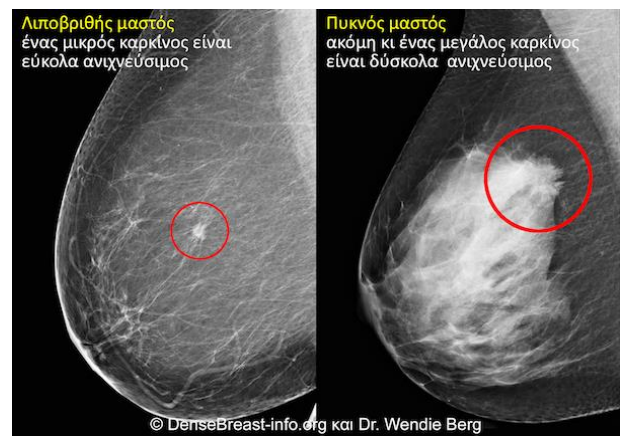


(C) Ανομοιογενής πυκνός (D) Οι εξαιρετικά πυκνοί μαστοί θεωρούνται “πυκνοί μαστοί.”

2. Ο πυκνός μαστός είναι φυσιολογικός. Το 40% των γυναικών άνω των 40 ετών έχουν πυκνό μαστό.
3. Ο φυσιολογικός πυκνός μαστός παρά ταύτα αποτελεί παράγοντα κινδύνου για ανάπτυξη καρκίνου του μαστού. Όσο πιο πυκνός ο μαστός, τόσο μεγαλύτερος ο κίνδυνος για καρκίνο του μαστού.

Ο καρκίνος σε μαστογραφία λιποβριθούς μαστού VS πυκνού μαστού.

4. Η μαστογραφία εξακολουθεί να είναι η βασική προληπτική εξέταση για τον καρκίνο του μαστού και έχει αποδειχθεί ότι μειώνει τη θνησιμότητα από αυτή την αιτία. Παρολ' αυτά, στη μαστογραφία πυκνών μαστών ένας καρκίνος μπορεί να μην είναι ανιχνεύσιμος αρχικά και να διαγνωσθεί όταν θα είναι μεγαλύτερος και έχει διασπαρεί.



5. Όταν στη μαστογραφία προστεθούν άλλες προληπτικές εξετάσεις, όπως το υπερηχογράφημα ή η μαγνητική μαστογραφία (MRI), αυξάνεται η ανίχνευση πρώιμου καρκίνου του μαστού σε γυναίκες με πυκνούς μαστούς.

**Η DenseBreast-info.org είναι μία βασισμένη στην επιστήμη ιστοσελίδα η οποία δημιουργήθηκε για να παρέχει εκπαιδευτικά εργαλεία για την πυκνότητα των μαστών.**

ΤΟ ΥΛΙΚΟ ΑΥΤΟ ΔΕΝ ΑΠΟΤΕΛΕΙ ΙΑΤΡΙΚΗ ΣΥΜΒΟΥΛΗ. ΑΝ ΕΧΕΤΕ ΟΠΟΙΑΔΗΠΟΤΕ ΑΠΟΡΙΑ ΣΧΕΤΙΚΑ ΜΕ ΤΗΝ ΥΓΕΙΑ ΣΑΣ, ΠΑΡΑΚΑΛΩ ΕΠΙΚΟΙΝΩΝΗΣΤΕ ΜΕ ΕΝΑΝ ΠΙΣΤΟΠΟΙΗΜΕΝΟ ΓΙΑΤΡΟ.