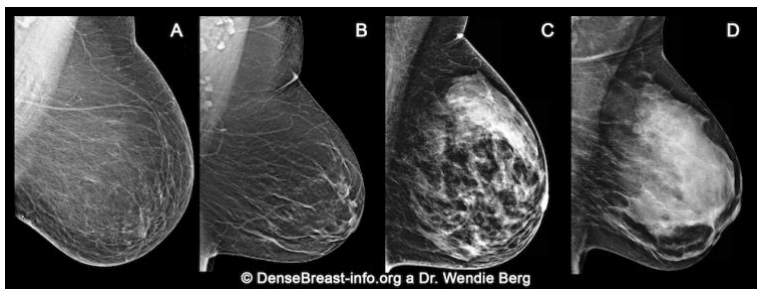

## Proč je důležité znát denzitu Vašich prsů

- Podle množství žlázy na mamografickém snímku rozeznáváme čtyři kategorie:

- (A) tukový typ;
- (B) tukově žlázočný typ;
- (C) žlázočně skvrnitý typ;
- (D) denzní typ (velmi denzní)

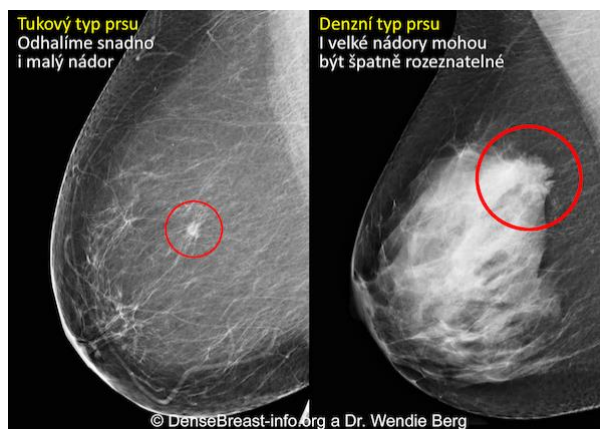


(C) žlázočně skvrnitý nebo (D) velmi denzní typ považujeme za "denzní prsa"

- Denzní typ prsu je normální. Téměř polovina všech žen přes 40 let má denzní prsa.
- Denzní prsa jsou normální, jsou ale na mamografickém snímku hůře přehledná. Nádory mohou být strukturou žlázy překryty a objeveny až tehdy, kdy jsou větší a jejich šíření proto pravděpodobnější.

- Prsní denzita zvyšuje pravděpodobnost prsního nádoru. Čím větší denzita, tím vyšší riziko nádoru.
- Kromě mamografického vyšetření u denzních prsů používáme další screeningové metody, jako ultrazvuk nebo magnetickou rezonanci, k odhalení počátečních stádií rakoviny.

### Nádor na mamografickém snímku tukového typu vs. denzního typu prsu



Na základě Vašich rizikových faktorů, kam spadá i prsní denzita, pro Vás mohou být kromě mamogramu vhodné další screeningové metody. Promluvte si o tom se svým lékařem.

**DenseBreast-info.org je celosvětově hlavním zdrojem informací na téma prsní density.**

Tento leták a informace z něj nelze zaměňovat s lékařským doporučením. Pokud máte otázky týkající se Vašeho zdravotního stavu, kontaktujte svého lékaře.