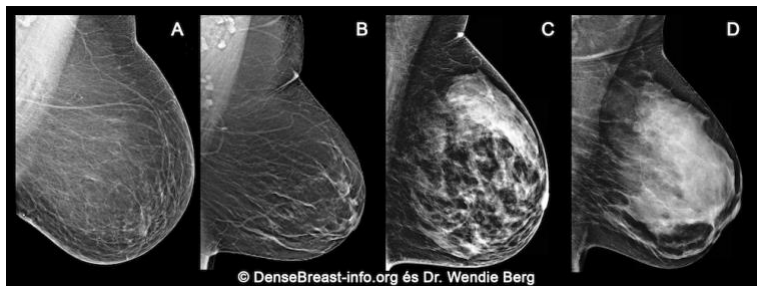

Miért fontos az emlőszövet denzitásáról beszélni?

1. A mammográfiás felvételen kirajzolódó emlőszövet a látott kép alapján 4 kategóriába sorolható:

- (A) zsírdús;
- (B) szétszórtan mirigyes;
- (C) heterogén denz;
- (D) kifejezetten denz.

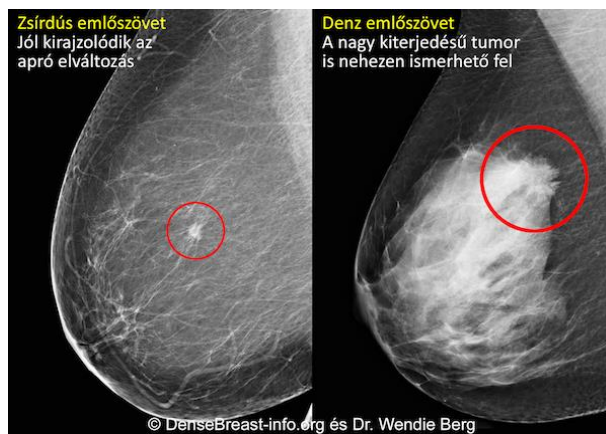


A (C) heterogén denz és a (D) kifejezetten denz emlőszövet összefoglaló neve: denz emlőszövet.

2. A denz emlőszövet nem kóros: 40 éves kor felett a nők 40%-át ilyen emlőállomány jellemzi.
3. Bár normálisnak számít, a denz emlőszövet kockázati tényező az emlőrák kialakulása szempontjából. Minél sűrűbb az emlőállomány, annál nagyobb az emlőrákkockázat.

Zsírdús, illetve denz emlőállományban kirajzolódó daganat mammográfiás képe

4. Az emlőrákszűrés általánosan elfogadott módszere a mammográfia, ami a korai tumorfelfedezés révén igazoltan csökkenti az emlőrák okozta halálozást. A denz emlőszövevről készült mammográfiás felvételen ugyanakkor nehéz felfedezni a daganatos elváltozásokat, így a denz emlőállományban kialakult tumort sokszor csak késve, előrehaladottabb állapotban diagnosztizálják, amikor esetleg már szétterjedt a szervezetben.



5. A denz emlőállományú nők esetében jelentősen növelhető a korai stádiumban felfedezett daganatok aránya, ha a mammográfia mellett más képalkotó eljárásokkal – például ultrahangvizsgálattal vagy MR-vizsgálattal – is kiegészítik a rendszeres emlőrákszűrést.

A DenseBreast-info.org weboldal tartalmát egészségügyi szakemberek állítják össze azzal a céllal, hogy segítsék az emlődenzitás jelentőségével kapcsolatos lakossági felvilágosítást.

EZ A BETEGTÁJÉKOZTATÓ NEM HELYETTESÍTI AZ EGÉSZSÉGÜGYI SZAKEMBERREL VALÓ KONZULTÁCIÓT.
AZ EGÉSZSÉGI ÁLLAPOTRA VONATKOZÓ KÉRDÉSEIVEL, KÉRJÜK, FORDULJON KEZELŐORVOSÁHOZ!