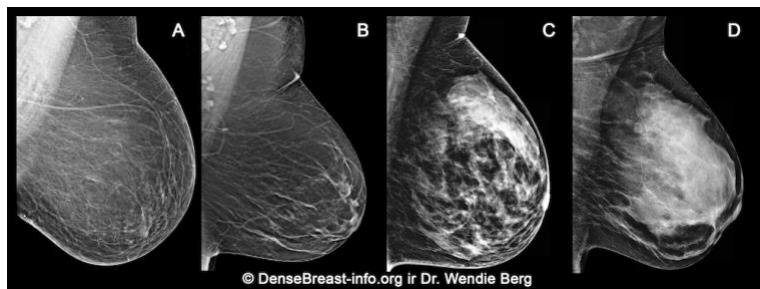

Kodėl svarbu žinoti apie jūsų krūtų tankį

1. Krūties tankis nustatomas moters mamogramoje ir apibūdinamas kaip vienas iš keturių kategorijų:

- (A) Riebalinis;
- (B) Paskiri fibroliaukiniai sutankėjimai;
- (C) Netolygiai tankūs; ar
- (D) Labai tankūs

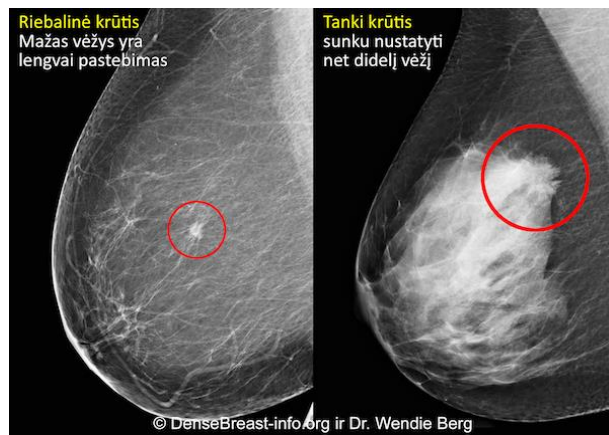


(C) Netolygiai tankūs ar (D) Labai tankūs vertinama kaip „tankios krūtys.“

2. Tanki krūtis yra normalu. 40% moterų virš 40 metų amžiaus turi tankias krūtis.
3. Nors tai ir normalu, tačiau tankūs krūtų audinys yra rizikos veiksnys krūties vėžiui atsirasti. Kuo didesnis tankis, tuo didesnė rizika.

4. Mamografija išlieka standartiniu patikros testu krūties vėžiui nustatyti, bei yra įrodyta, kad tai mažina mirštamumą nuo krūties vėžio. Tačiau tankiose krūtyse vėžys gali būti nematomas mamogramose ir gali likti nenustatytas net ir tuomet, kol užauga pakankamai didelis ir gali plisti.

Vėžys mamogramose esant riebalinei krūčiai vs tankiai krūčiai



5. Kiti patikros testai, tokie kaip ultragarsas ir MRT, kaip priedas prie mamografijos, ženkliai padidina ankstyvo krūties vėžio nustatymą moterims su tankiomis krūtimis.

„DenseBreast-info.org“ yra medicininis tinklapis, skirtas teikti informaciją apie krūtų tankį.

ŠI INFORMACIJA NĖRA MEDICININĖ KONSULTACIJA. JEI TURITE KLAUSIMŲ APIE SAVO SVEIKATĄ, PRAŠOME SUSISIEKTI SU SAVO GYDYTOJU.