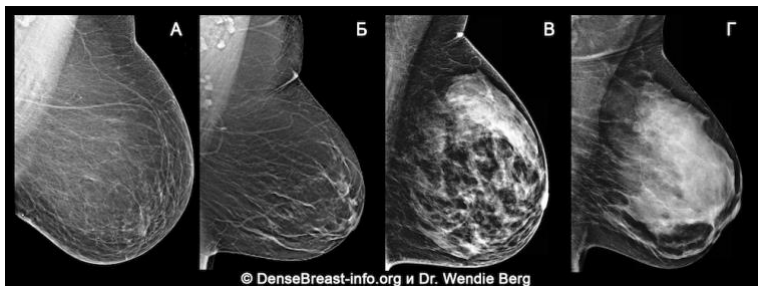

Почему важно поднимать вопрос о рентгенологической плотности груди

1. Рентгенологическая плотность тканей молочной железы определяется посредством маммографии и делится на четыре категории:

- (А) Преимущественно жировая
- (Б) Рассеянные очаги фиброзно-железистой ткани
- (В) Неоднородно плотная
- (Г) Чрезвычайно плотная

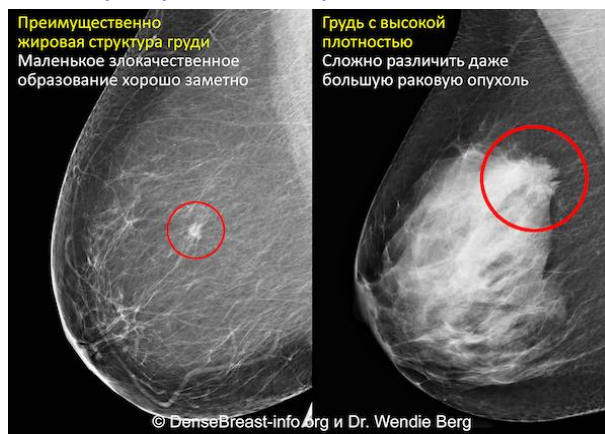


В) Неоднородно плотная и (Г) Чрезвычайно плотная категории свидетельствуют о высокой плотности груди

2. Высокая плотность груди- это не отклонение. 40% женщин старше 40 лет имеют молочные железы с высокой рентгенологической плотностью.
3. Хотя это и нормальный вариант, высокая плотность тканей является фактором риска для развития рака молочной железы: чем плотнее ткани железы, тем выше риск.

Сравнение видимости злокачественных образований на маммографии у женщин с преимущественно жировой и с плотной тканью груди

4. Маммография по-прежнему остаётся стандартным скрининговым тестом для раннего выявления рака молочной железы, поскольку доказано, что маммография снижает смертность от этого заболевания. При этом, в плотных тканях раковые опухоли могут быть незаметными, и их выявление становится возможным только когда они достигают больших размеров, с более высоким риском распространения.



5. Для женщин с высокой рентгенологической плотностью груди могут быть использованы вспомогательные скрининговые методы, такие как ультразвуковое исследование (УЗИ) или магнитно-резонансная томография (МРТ) молочных желёз. Эти диагностические исследования проводятся в дополнение к маммографии и повышают вероятность выявления рака на ранних стадиях.

DenseBreast-info.org – это веб-сайт, разработанный для предоставления обобщённых медицинских учебных материалов по плотности груди.

ЭТИ МАТЕРИАЛЫ НЕ ДОЛЖНЫ РАССМАТРИВАТЬСЯ КАК МЕДИЦИНСКАЯ КОНСУЛЬТАЦИЯ. ЕСЛИ У ВАС ЕСТЬ ВОПРОСЫ ОТНОСИТЕЛЬНО ВАШЕГО ЗДОРОВЬЯ, ПОЖАЛУЙСТА, ОБРАТИТЕСЬ К СПЕЦИАЛИСТУ.